

REVISIÓN

## Ultrasonografía para anestesia regional en cirugía pediátrica

B. García-Iglesias, L. K. P. Tielens<sup>1</sup>, P. Diéguez-García, S. López-Álvarez

*Servicio de Anestesiología, Reanimación y Terapéutica del Dolor. Unidad de Cirugía sin Ingreso. Hospital Abente y Lago. CHU Juan Canalejo. A Coruña. <sup>1</sup>Servicio de Anestesiología. Hospital UMC St. Radboud. Nijmegen. Holanda*

### RESUMEN

Los beneficios de la anestesia regional están bien documentados, sin embargo, existe un índice de fracasos y un riesgo potencial de complicaciones, fundamentalmente debido al hecho de realizar gran parte de las técnicas a ciegas. La introducción de la ultrasonografía como guía para la realización de técnicas regionales, incluyendo a la población pediátrica, disminuye el porcentaje de fallos y la aparición de complicaciones. Este artículo nos introduce en la anestesia regional pediátrica guiada por ultrasonografía y su aplicación en cirugía ambulatoria.

**Palabras clave:** Anestesia regional. Ultrasonografía. Anestesia pediátrica.

### ABSTRACT

The benefits of the regional anaesthesia are well documented, nevertheless, it does not manage to be imposed to the general anaesthesia by the high index of failures and the potential risk of serious complications, partly due to the fact of realizing the techniques blindly. Nevertheless, the recent discoveries support the use of the ultrasounds as guide for the accomplishment of regional anaesthesia, including the paediatric population. This article tries to introduce us in the regional paediatric anaesthesia guided for ultrasonography and its application in ambulatory surgery.

**Key words:** Regional anesthesia. Ultrasound. Paediatric surgery.

*García-Iglesias B, Tielens LKP, Diéguez-García P, López-Álvarez S. Ultrasonografía para anestesia regional en cirugía pediátrica. Cir May Amb 2007; 12: 53-63.*

*Correspondencia:* Belén García Iglesias. Servicio de Anestesiología, Reanimación y Tratamiento del Dolor. Complejo Hospitalario Juan Canalejo. As Xubias, 84. 15006 A Coruña. e-mail: belenanes@gmail.com

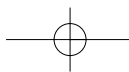
### INTRODUCCIÓN

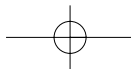
Actualmente las técnicas anestésico-analgésicas regionales en cirugía pediátrica se van imponiendo como consecuencia de la necesidad de proporcionar al niño el máximo bienestar posible. Las evidencias demuestran una mayor calidad de la práctica anestésica cuando utilizamos técnicas regionales. Los beneficios están bien documentados e incluyen una reducción de la morbimortalidad (1,2) superior analgesia postoperatoria (3) y una mejor relación coste-efectividad, con una baja incidencia de complicaciones graves (4,5).

El auge de la cirugía ambulatoria, junto al desarrollo de técnicas quirúrgicas cada vez más sofisticadas, ha permitido incluir en los programas ambulatorios procedimientos quirúrgicos cada vez más complejos. Ello nos obliga como anestesiólogos a una actualización constante, incorporando los avances farmacológicos y tecnológicos, para permitir una rápida recuperación y favorecer la ambulatorización.

La introducción de la neuroestimulación facilitó la localización de las estructuras nerviosas, pero ha sido, sin duda, la aplicación de la ultrasonografía la que ha marcado una nueva etapa en la anestesia regional, ya que nos permite una visión directa a pie de cama de las estructuras a bloquear, de la aguja empleada y de la difusión del anestésico local. Sin embargo, debemos ser conscientes de que las nuevas tecnologías no sirven de nada si la práctica de la anestesia regional no se sustenta en un sólido conocimiento de las bases anatómicas de las estructuras a bloquear y un adecuado entrenamiento teórico-práctico (6).

La ultrasonografía aplicada al campo de la anestesia regional parece disminuir las complicaciones y aumentar el porcentaje de éxitos (7), siendo el único método que actualmente permite la visualización en tiempo real de las estructuras nerviosas (8).





## ULTRASONOGRAFÍA EN ANESTESIA REGIONAL PEDIÁTRICA

Los niños no deben ser considerados adultos de pequeño tamaño, sobre todo en cuanto a la realización de técnicas regionales, donde algunos de los procedimientos no tienen una descripción precisa, de manera que un conocimiento deficitario de la anatomía pediátrica específica aumenta el porcentaje de fracasos, particularmente en los bloqueos periféricos.

Con respecto a la ultrasonografía (9,10), hay un menor número de trabajos publicados en población pediátrica (11), de manera que las ventajas de realizar las técnicas guiadas con ecografía se basan en opiniones de expertos y han sido previamente evaluadas en adultos (7-11).

La principal ventaja de la ecografía es que constituye el único método actual que permite la visión directa, en tiempo real y a pie de cama, de tres elementos fundamentales: las estructuras anatómicas, tanto de nuestro objetivo como de aquellos que deseamos evitar; la dirección y localización de la punta de la aguja; y la dispersión del anestésico local, confirmando así el lugar donde se realiza la inyección. La visión ecográfica permite conseguir el objetivo de situar el anestésico local en el lugar que deseamos bloquear.

Existen ventajas adicionales, como la posibilidad de una mayor rapidez en el inicio del bloqueo sensitivo-motor y disminución del volumen de anestésico local. Cuando se domina la técnica ecográfica, puede obviarse el uso de neuroestimulación con lo que se evita el dolor relacionado con la misma, aumentando la satisfacción del paciente.

## PLANIFICACIÓN DE LA REALIZACIÓN DE BLOQUEOS

En primer lugar, debemos seleccionar el lugar donde realizar el bloqueo, que será aquel en el que se consiga una mejor visualización ecográfica de las estructuras neurales implicadas en la inervación del área quirúrgica. En segundo lugar, debe prepararse el material adecuado, en la mayoría de los niños se usa una sonda de 25 mm de superficie activa y frecuencias elevadas (10-13 MHz) que permiten una mayor resolución.

Hay dos técnicas diferentes en función de la posición de la aguja con respecto a la sonda (Fig. 1):

—*Técnica de sección cruzada*: la aguja se orienta transversalmente a la sonda, resultando más difícil la visualización de la punta de la misma pero produciendo un menor traumatismo.

—*Técnica longitudinal*: permite observar el trayecto completo de la aguja con orientación longitudinal, pero requiere un mayor grado de destreza y se considera más traumática.

Independientemente de la técnica de localización de la aguja, lo importante es saber en todo momento dónde




Fig. 1. Técnicas de localización de la aguja.

está la punta de la misma, su relación con el plexo y con el resto de estructuras. La visión ecográfica de la dispersión del anestésico local rodeando las estructuras nerviosas nos ofrece una gran confianza en el éxito de la técnica.

La colocación ideal del anestesiólogo, como norma general, es aquella que permite mantener en una misma línea visual el lugar de punción y la pantalla del ecógrafo, lo cual permite una continuidad óptica tanto del campo de trabajo como de la pantalla.

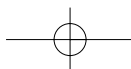
En niños, la mayoría de las técnicas regionales se realizan bajo anestesia general, aunque hay circunstancias en las que sería preferible que el paciente estuviese despierto o ligeramente sedado, aun para los anestesiólogos más experimentados. El mantener despierto a un niño durante la realización de una técnica regional requiere una correcta planificación, desde asegurar una premedicación sedante adecuada, infiltrar el lugar de la punción, hasta la presencia de los padres como ansiolítico u otros métodos para apartar la atención de la técnica.

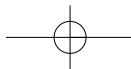
## TÉCNICAS REGIONALES CON ECOGRAFÍA SOBRE EL MIEMBRO SUPERIOR

### Bloqueo supraclavicular. Abordaje interescalénico

A este nivel se encuentra la división de los troncos nerviosos del plexo braquial que discurren superficialmente entre los músculos escalenos.

Es aconsejable colocar el ecógrafo ipsilateralmente al lugar de realización del bloqueo, situar la sonda paralela y contra la clavícula. El mapeo ultrasonográfico inicial debe buscar estructuras fácilmente reconocibles, generalmente vasos, caracterizadas por su hipocogenicidad y por su forma redonda. El hallazgo de una estructura vascular nos permitirá una búsqueda más concreta de las estructuras nerviosas, si conocemos las relaciones sonoanatómicas a ese nivel. Por ello, a nivel supraclavicular,





nuestro objetivo inicial es la localización de la arteria subclavia como una estructura hipoeocócica, redonda, pulsátil y no compresible que se desliza sobre la primera costilla, pudiendo ver incluso la pleura y el pulmón. El plexo braquial se localiza entre los músculos escaleno medio y anterior, discurrendo lateral y superficial a la arteria (Fig. 2).

En ocasiones el plexo se puede visualizar moviendo la sonda de ultrasonidos desde la posición interescalénica siguiendo los nervios hasta el hueco supraclavicular.

El elevado riesgo de neumotórax, unido a la afectación de la mecánica ventilatoria como consecuencia de la parálisis frénica secundaria al bloqueo, aconseja su realización sólo por anestesiólogos pediátricos experimentados, sobre todo en neonatos, cuya mecánica ventilatoria es fundamentalmente diafragmática.

La técnica utilizada para pinchar varía según los autores (9,10). S. Roberts (10) defiende un abordaje lineal, basándose en que permite un mayor control sobre la aguja con el objetivo de minimizar el riesgo de neumotórax.

### Bloqueo infraclavicular

La realización de un abordaje a este nivel supone un alto índice de bloqueo del nervio axilar y del nervio músculo-cutáneo, sin embargo, esta técnica no goza de popularidad por el riesgo de neumotórax que presenta, incluso en los abordajes más laterales. La introducción de la ecografía ha supuesto una disminución en el índice de complicaciones (12,13), así como una importante mejora en el porcentaje de éxitos. Para la realización de esta técnica se mantiene al paciente en decúbito supino con los brazos pegados al cuerpo, a diferencia de los adultos, en donde se ha comprobado que una abducción de 110° del brazo con rotación externa del hombro superficializa el plexo y lo aleja de la pleura (14).

La sonda se coloca en un plano parasagital, con su porción craneal justo por debajo de la clavícula, esto permite la identificación de la sombra clavicular que se convierte

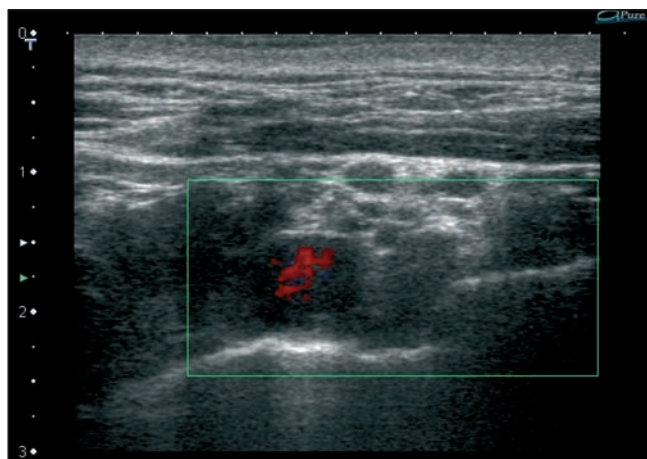


Fig. 2. Imagen a nivel supraclavicular.

en la primera referencia ecográfica, dibujando un triángulo con los músculos pectorales y la pleura, que debe mantenerse permanentemente (Figs. 3 y 4). En el triángulo anteriormente descrito deben identificarse los vasos, actuando la arteria subclavia como estructura guía, la vena subclavia discurre caudalmente y puede no distinguirse, ya que es fácilmente compresible. El plexo camina posteriormente a la arteria. En ocasiones, es conveniente mover la sonda a lo largo de la clavícula para poder encontrar la mejor imagen. La aguja se introduce desde la parte medial de la sonda, usando la técnica *cross-sectional*.

### Bloqueo axilar

A pesar de la popularidad de este abordaje (15), no deja de ser desdeñable el elevado porcentaje de fallos o bloqueos incompletos, esto se explica por la salida del nervio músculo-cutáneo de la vaina a nivel de la apófisis coracoides.

Para la realización de este bloqueo, el brazo se abduce, se flexiona el codo noventa grados y la sonda se coloca

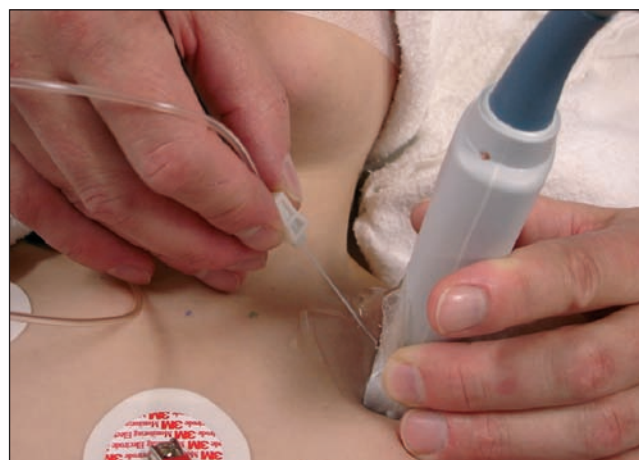

Fig. 3. Bloqueo infraclavicular.

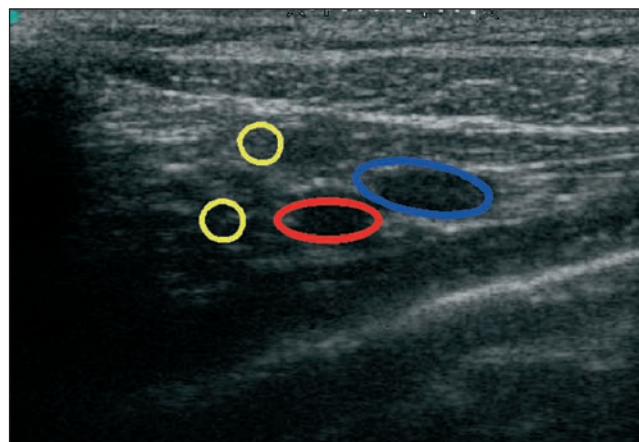
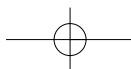
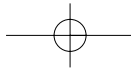


Fig. 4. Imagen y relaciones sonoanatómicas a nivel infraclavicular (azul: vena subclavia; rojo: arteria subclavia; amarillo: plexo braquial).





transversalmente en la axila, con presión ligera que evite la compresión de venas y el desplazamiento de los nervios (Fig. 5). El mapeo ultrasonográfico inicial identificará los vasos: la arteria axilar y las venas. Los cuatro nervios mayores (radial, cubital, mediano y músculo-cutáneo) pueden distinguirse independientemente a este nivel. La correcta identificación de los mismos requiere que el operador siga las estructuras distalmente. El nervio mediano se localiza cerca de la arteria, lateralmente a la misma, el cubital es más superficial y medial, mientras el radial se localiza posterior a la arteria. El nervio músculo-cutáneo puede verse cerca del nervio mediano antes de viajar entre el bíceps y el coracobraquial, característicamente su forma va cambiando conforme avanza distalmente desde oval a elíptica y finalmente triangular (16), aumentando de tamaño conforme avanza distalmente. Estas características morfológicas ayudan a su identificación. Dependiendo del tamaño del paciente y de la sonda puede ser necesario deslizar el transductor sobre el bíceps para localizar el nervio. Es importante recordar que existe cierta variabilidad en la posición de los nervios (17). Pueden usarse ambos tipos de abordaje con la aguja, aunque el *cross-sectional* es preferible en niños no anestesiados. El orden en el bloqueo es el siguiente: primero el radial, luego el cubital, el mediano y el músculo-cutáneo por último. En general, se trabaja de profundo a superficial

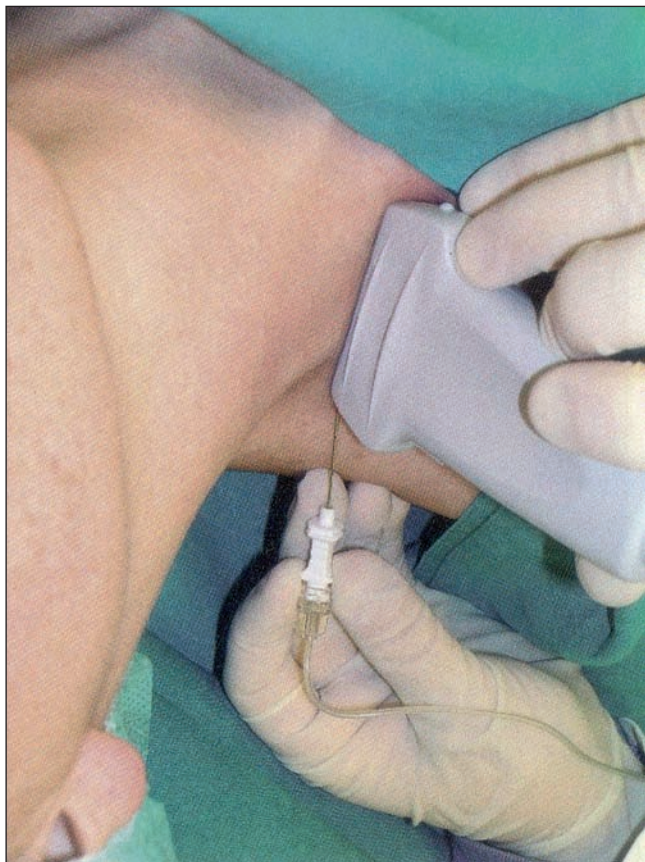

Fig. 5. Posición para bloqueo axilar.

para intentar que la distorsión de la imagen por la inyección de anestésico local sea menor. Se requiere inyección múltiple para bloquear los nervios en el interior de la vaina, ya que existen septos que impiden la difusión del fármaco. En adolescentes se recomienda el afeitado de la axila porque el pelo de la zona tiende a crear burbujas de aire que dificultan la visión.

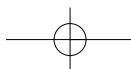
### Nervios del antebrazo

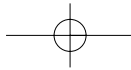
El antebrazo es el área del cuerpo más sencilla e idónea para iniciarse en el aprendizaje de la ultrasonografía. Los tres nervios mayores son fácilmente identificables y es posible seguir su trayecto desde la muñeca a la axila, por lo que es posible bloquearlos en cualquier punto de su trayecto con una dosis mínima de anestésico local (1-2 ml anestésico local). No se recomienda la realización del bloqueo a nivel del tercio distal del antebrazo por varios motivos, por una parte la superficialidad de los nervios requiere sondas de muy alta resolución, por otra parte el espacio para la inyección es muy limitado y finalmente por la dificultad para realizar el diagnóstico diferencial ecográfico con un tendón.

—*Nervio mediano*: se localiza en la fosa antecubital medial a la arteria braquial. El nervio viaja distalmente entre el flexor digital superficial y el flexor digital profundo, continuando por el borde lateral del flexor digital superficial para continuar entre este y el flexor radial del carpo para luego pasar por debajo del *flexor retinaculum*. Puede estar cubierto parcialmente por el tendón del palmar mayor. Para hacer el diagnóstico diferencial con los tendones en primer lugar tenemos su trayecto, su patrón menos hiperecoico y la falta de continuidad con un músculo (18). La sonda se coloca en el plano axial y se realiza el bloqueo mediante la técnica *cross-sectional*.

—*Nervio radial*: este nervio discurre detrás del húmero y entra lateralmente en la fosa antecubital, colocándose entre el tendón del bíceps y el músculo coracobraquial. Se divide en dos ramas, una superficial y otra profunda. Por encima del codo y antes de su división, tiene forma redondeada y cuando se divide aparece como dos ojos o pequeñas burbujas hipoeoicas. La sonda se coloca transversalmente usando las referencias clásicas. El abordaje *cross-sectional* resulta apropiado.

—*Nervio cubital*: pasa desde el brazo al antebrazo, colocándose profundamente al músculo flexor cubital del carpo (que se distingue por una línea fascial plana) en el tercio proximal del antebrazo. Conforme progresa distalmente se une con la arteria cubital. El nervio es difícil de visualizar a nivel del canal, sin embargo distalmente se caracteriza por tener una forma redondeada. Se recomienda realizar el bloqueo en zonas alejadas de la arteria, con la sonda dispuesta en un plano axial en la zona medial del antebrazo y pinchando mediante la técnica *cross-sectional*.





## TÉCNICAS REGIONALES MEDIANTE ECOGRAFÍA EN EL MIEMBRO INFERIOR

A diferencia del miembro superior (con el bloqueo del plexo braquial se consigue anestesiarse la extremidad completa), en el miembro inferior se requiere la realización de un mínimo de dos bloqueos, ya que la inervación depende tanto del plexo lumbar como del sacro para la anestesia completa de la extremidad inferior. Este motivo unido a la deficiente formación en anestesia regional y la limitación de la dosis total de anestésico local son la principal razón por la que la mayoría de anestesiólogos realizan preferentemente bloqueos del neuroeje. El uso de la ultrasonografía puede cambiar esta tendencia y evitar el bloqueo del neuroeje ya que al permitir la visualización de las estructuras nerviosas y de la infusión del anestésico local, disminuyen las necesidades de anestésicos locales en un 30-50%, permitiendo la realización de bloqueos múltiples con menor riesgo de toxicidad farmacológica.

### Bloqueo del plexo sacro

A diferencia de los adultos (19), en niños, por su propia anatomía, el nervio ciático resulta más fácilmente visible y reconocible con ultrasonidos. El bloqueo puede realizarse en cualquier punto de la trayectoria del nervio, desde los glúteos a la fosa poplítea, por lo que el bloqueo se realizará donde se localice la mejor imagen del nervio.

Comentaremos únicamente el bloqueo a nivel infraglúteo; para su realización la colocación del paciente puede ser tanto en decúbito prono como en decúbito lateral con la extremidad que se pretende bloquear extendida y en la parte superior. La elección depende de si el niño está o no anestesiado y del grado de colaboración del mismo. El objetivo es lograr una postura que permita un mapeo ecográfico completo de la parte posterior de la extremidad inferior, ya que puede ser necesario realizar un seguimiento del recorrido completo del nervio para su correcta identificación. El anestesiólogo permanece en la espalda del paciente con la máquina de ultrasonidos en el lado opuesto. En pacientes mayores u obesos puede proporcionar mejor imagen una sonda curva (20). El escaneado requiere la identificación de los principales músculos, superficialmente está el glúteo mayor, por debajo del cual discurre el cuadrado femoral, sabiendo que el nervio se sitúa lateralmente entre el semitendinoso, semimembranoso y el bíceps femoral. La forma del nervio es elíptica o aplanada.

A nivel de la fosa poplítea, el principal reto para realizar el bloqueo es localizar la división del nervio ciático (21). Los ultrasonidos han demostrado ser una técnica capaz de localizar esta división en niños.

El posicionamiento es igual que para realizar un bloqueo a nivel infraglúteo, colocando la sonda sobre la fosa poplítea transversalmente. Se realiza un mapeo proximal de la anatomía, buscando localizar la división del nervio.

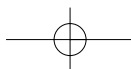
La fosa poplítea está limitada lateralmente por el bíceps femoral y medialmente por el semimembranoso y semitendinoso. El nervio es hiperecoico y redondo y discurre profundamente a esos músculos. La arteria poplítea que discurre por la parte más cefálica de la fosa poplítea se coloca anterolateral en relación al nervio poplíteo. La visualización del nervio a este nivel es difícil y puede facilitarse mediante la realización de movimientos de flexión plantar y flexión dorsal del pie que provocan un movimiento denominado *seesaw*, es decir, durante la dorsiflexión el componente tibial se mueve hacia la parte posterior de la pierna y durante la flexión plantar el componente del peroneo común se mueve hacia la parte posterior de la pierna (22). Este fenómeno ocurre porque el nervio tibial discurre posterior al eje de la articulación talocrural y es empujado durante la dorsiflexión. Esta maniobra tiene un valor limitado en niños con equino varo congénito.

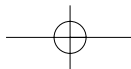
El bloqueo se realiza utilizando una técnica *cross-sectional* y el nervio ciático se bloquea antes de la división con una inyección medial única. En el paciente consciente el abordaje lateral con la técnica longitudinal puede ser útil y cómodo para el paciente. Es necesario medir la profundidad a la que se encuentra el nervio para realizar la punción la misma distancia en el aspecto lateral del muslo. Esto significa que la aguja se coloca paralelamente a la sonda consiguiendo una imagen maximizada. Si se usa esta técnica de punción es precisa la infiltración con anestésico local el trayecto de la aguja.

### Bloqueo del plexo lumbar

El abordaje posterior del plexo lumbar es raramente realizado en niños. El plexo viaja a través del músculo psoas sin un compartimento específico propio. Los riesgos asociados a este bloqueo como la punción renal, ureteral o neuroaxial han influido en la escasa práctica de este bloqueo (23).

El niño se coloca en decúbito lateral con las caderas flexionadas. El mapeo inicial se realiza para identificar el nivel de punción, recorriendo el plano paramedial de forma longitudinal. Colocando la sonda sobre el sacro, moverla cefálicamente permite identificar las apófisis transversas, al llegar a L<sub>4</sub>-L<sub>5</sub> la sonda se gira 90° pasando a un plano transversal. Una vez llegado a este punto, se procura identificar las siguientes estructuras, de medial a lateral: la apófisis espinosa, los músculos erectores de la espina y cuadrado lumbar. Son necesarias estas referencias ya que, profundamente a los músculos y posterolateralmente al cuerpo vertebral, se encuentra el músculo psoas. El plexo lumbar se visualiza como una imagen ovoide con sonoanatomía similar a los nervios periféricos, mediante técnica *cross-sectional*. Habitualmente, el objetivo se encuentra a menos de tres cm de la piel y rotando la sonda en plano paramedial longitudinal se puede averiguar la relación precisa entre la punta de la aguja y el plexo lumbar.





El abordaje anterior es de los más sencillos de realizar debido a la superficialidad del nervio femoral y las referencias anatómicas existentes. Resulta ser una de las estructuras nerviosas más fácilmente identificables y puede bloquearse individualmente o como parte de un bloqueo “tres en uno”.

La sonda se coloca justo por debajo y paralela al ligamento inguinal. La primera estructura, fácilmente reconocible es la arteria femoral, pulsátil y la vena femoral, fácilmente colapsable.

El nervio se sitúa lateralmente a los vasos (Fig. 6) y por debajo de las fascias lata e iliaca. La apariencia del nervio a nivel infrainguinal es, en el 95% de los casos, predominantemente oval, aunque en ocasiones puede aparecer triangular (24). Generalmente se emplea un abordaje *cross-sectional*, posicionando el nervio en el medio de la pantalla y la aguja lateral al mismo para minimizar el riesgo de inyección intraneural e intraarterial. La punta de la aguja debería visualizarse y debe sentirse la resistencia al atravesar tanto la fascia lata como la fascia iliaca.

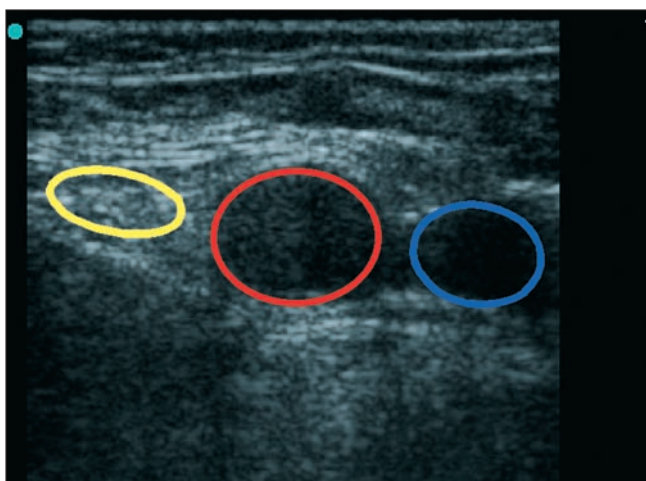


Fig. 6. Amarillo: nervio femoral; rojo: arteria femoral; azul: vena femoral.

## ULTRASONOGRAFÍA EN BLOQUEOS TRONCULARES

### Bloqueo ilioinguinal (25,26)

Este es uno de los bloqueos más frecuentemente realizados en anestesia pediátrica debido a su sencillez, sin embargo, el porcentaje de fallos es bastante alto y su realización clásica, como técnica a ciegas no está exenta de riesgos y de complicaciones, como la perforación intestinal (27) o el hematoma pélvico.

La sonda se apoya sobre la espina iliaca anterossuperior, con orientación transversal, inmediatamente por debajo de la línea imaginaria que une el ombligo con la espina iliaca anterossuperior (Figs. 7 y 8). El objetivo inicial

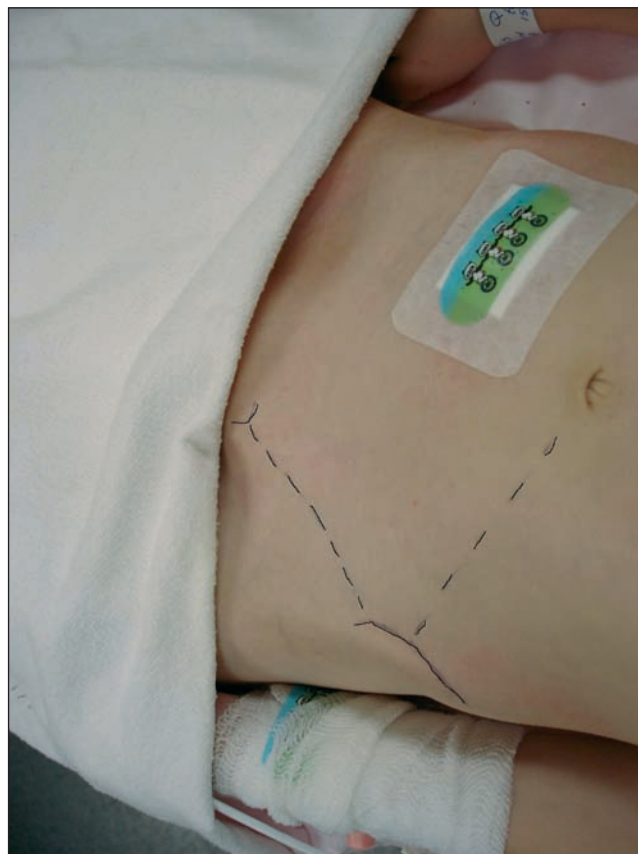


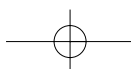
Fig. 7. Referencias para la realización de un bloqueo ilioinguinal. Se observa la espina iliaca anterossuperior y la línea que la une con el ombligo.

es el reconocimiento de las distintas capas musculares y del peritoneo, pudiendo reconocerse tres capas musculares, sin embargo, a nivel infraumbilical pueden verse únicamente dos capas ya que la más superficial, el músculo oblicuo externo, se ha transformado en su aponeurosis (Fig. 9). Los nervios se identifican como estructuras elípticas hipocóicas entre el oblicuo interno y el músculo transversal. Es importante mantener una visión continua del peritoneo durante la realización de la técnica para evitar su punción.

### Bloqueo de la vaina de los rectos

La vaina de los rectos está constituida por la aponeurosis de los tres músculos laterales abdominales. Las raíces anteriores de T<sub>7</sub>-T<sub>12</sub> viajan entre los músculos oblicuo interno y transversal antes de atravesar la pared posterior de la vaina, que no está sujeta por músculo. Es preciso colocar la aguja en la parte posterior de la vaina para que el anestésico local difunda a través de la vaina, la dificultad estriba en el riesgo de perforación peritoneal y de daño visceral al situarse el peritoneo inmediatamente por debajo (28).

La sonda se coloca transversalmente por debajo del ombligo, identificando inicialmente los tres músculos



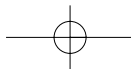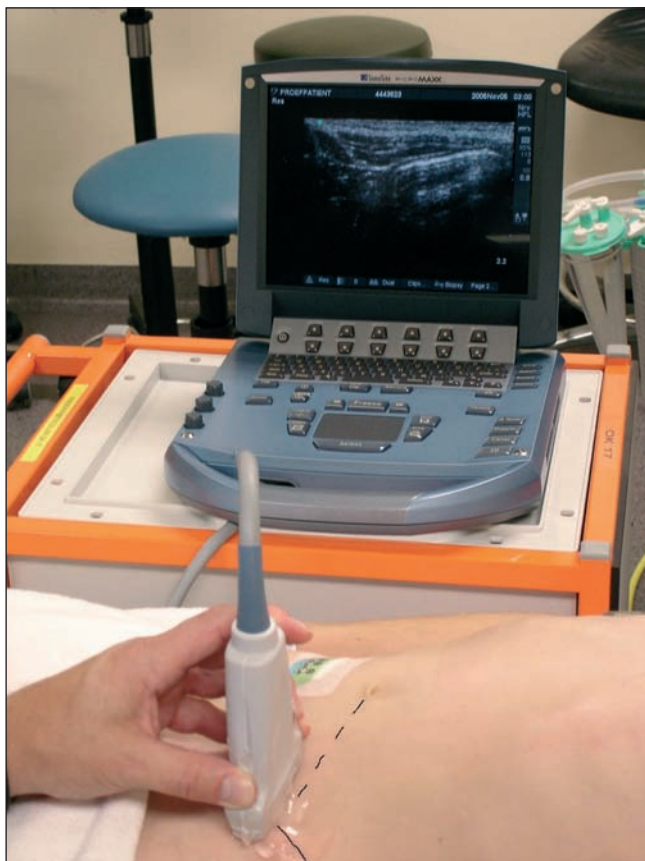


Fig. 8. Colocación de la sonda y del ecógrafo para la realización de un bloqueo.

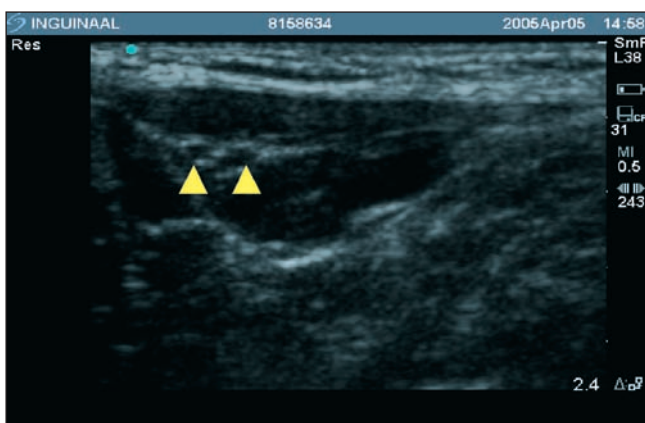


Fig. 9. Imagen ecográfica durante la realización de un bloqueo ilioinguinal. Las flechas amarillas señalan el lugar donde discurren los nervios.

abdominales: transverso, oblicuo interno y externo, buscando la formación de la vaina por sus aponeurosis. Se aconseja el abordaje en línea, desde la parte lateral a la medial hasta que la punta alcance la parte posterior de la vaina.

## ULTRASONOGRAFÍA EN BLOQUEOS CENTRALES

En la realización de bloqueos centrales el enemigo del ultrasonido es la calcificación de los huesos, de manera que cuanto más joven sea el paciente mejor se podrán reconocer las distintas estructuras del sistema nervioso central. La anatomía es variable en función de la edad, variando el nivel vertebral del saco dural desde S<sub>4</sub> en los más pequeños hasta S<sub>2</sub> en los mayores. La altura del cono medular también varía según la edad, desde L<sub>3</sub> en los neonatos hasta T<sub>12</sub>-L<sub>1</sub> en niños de mayor edad.

El bloqueo caudal es el bloqueo pediátrico central más comúnmente realizado y se ha considerado tanto simple como seguro. Los problemas asociados a la técnica incluyen la localización del hiato sacro (debido en parte a la variabilidad anatómica asociado al crecimiento), la inyección intravascular o intratecal. Ninguna de las maniobras realizadas habitualmente para evitar las dos últimas complicaciones ha demostrado una fiabilidad absoluta.

En niños, las técnicas ultrasonográficas permiten un acercamiento inicial a la anatomía, concretamente a la relación entre el hiato sacro y el saco dural y permiten confirmar la ubicación correcta del anestésico local mediante la visualización directa de su difusión.

El paciente es colocado en decúbito lateral, en la misma posición que para la realización del bloqueo clásico (Fig. 10). La sonda se coloca en la línea media sagitalmente, sobre la parte inferior del sacro. Las estructuras que se precisa identificar inicialmente son la membrana sacrococcígea y el saco dural.

En el espacio caudal pueden observarse las siguientes estructuras: centralmente la médula espinal como una estructura tubular hipoeicoica con un reborde hipereicoico, con el canal central como una línea hipereicoica. La cauda equina es posible visualizarla como sombras lineales hipereicoicas proyectadas sobre el cono medular. El *filum*

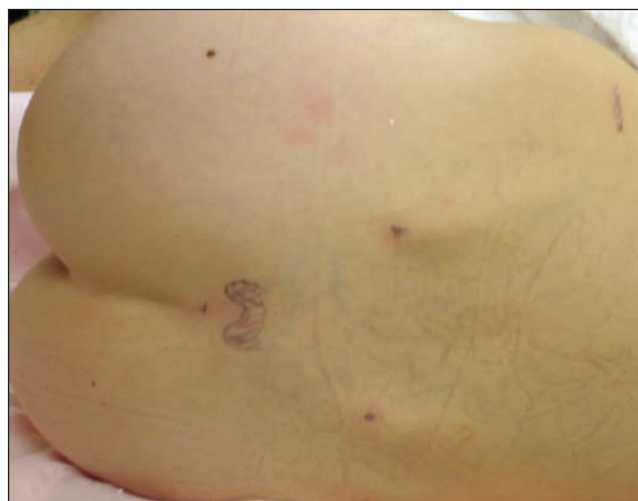
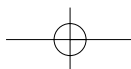
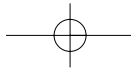


Fig. 10. Referencias anatómicas externas para la realización de un bloqueo caudal.





terminal se observa como continuación hiperecoica de la médula y en neonatos puede ser menor de 2 mm de grosor. El líquido cefalorraquídeo circundante es hipoeicoico. La duramadre se ve como una capa hiperecoica tanto anterior como posteriormente (29) y por otra parte las raíces sacras aparecen como elipses hipoeicoicas (Fig. 11).

Suele utilizarse un abordaje en línea, visualizando simultáneamente la membrana sacrococcígea y la aguja. La inyección de anestésico puede monitorizarse con el ecógrafo (Fig. 12), deslizando la sonda cefálicamente sobre la columna vertebral confirmando no sólo la adecuada localización epidural, sino también el nivel de difusión alcanzado (30).

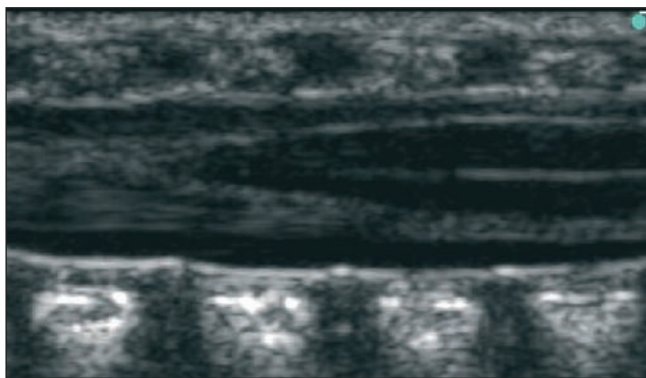


Fig. 11. Imagen ecográfica a nivel caudal.

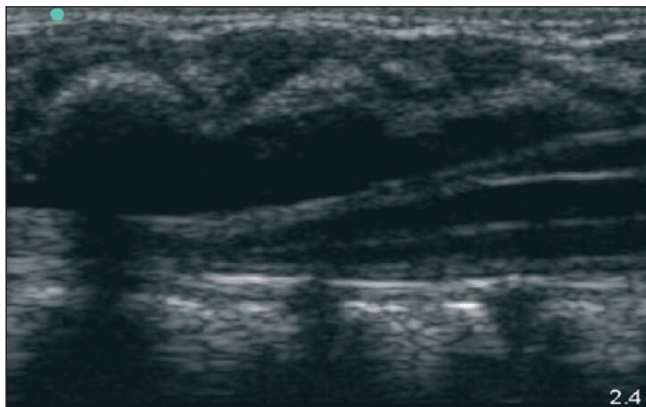


Fig. 12. Dispersión del anestésico local con desplazamiento de la duramadre.

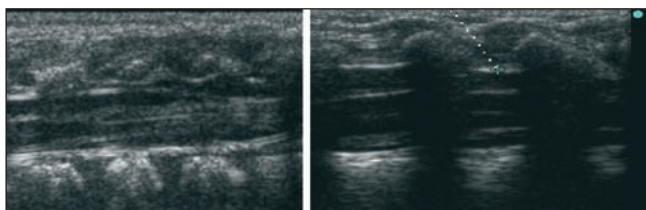


Fig. 13. Imágenes ecográficas a nivel epidural.

## Epidural lumbar y torácica

Trabajos recientes en niños han demostrado que los ultrasonidos miden la distancia al espacio epidural, facilitan la inserción y mejoran la tasa de éxitos en la realización de técnicas epidurales (31) (Fig. 13).

Los ultrasonidos proporcionan información que puede usarse para guiar la colocación de un catéter epidural, como cuál es el nivel vertebral, la profundidad del espacio epidural y el ángulo de inserción (32).

La sonda se coloca en un plano paramedial, mientras la punción epidural se realiza medialmente, con técnica de pérdida de resistencia con suero preferiblemente, ya que el aire puede interferir con los ultrasonidos.

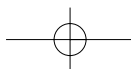
La situación de la punta de la aguja puede estimarse mediante la inyección de anestésico local o bien observando el desplazamiento ventral de la duramadre. La ventana ecográfica torácica es muy pequeña, a pesar de la posición paramedial de la sonda.

Una alternativa en niños, especialmente en neonatos, es la introducción de un catéter epidural desde el hiato sacro, aunque existe un alto riesgo de malposicionamiento, pudiendo utilizarse los ultrasonidos para comprobar la correcta localización del catéter. Se visualiza el movimiento del catéter en su entrada y se intenta seguirlo cefálicamente. La sonda se coloca en posición sagital medial, pero en niños más paramedial también puede proporcionar mejores imágenes del neuroeje. Es importante mirar tanto en el espacio epidural anterior como posterior porque el catéter puede viajar en cualquier dirección (33). Existen catéteres con fiadores altamente ecogénicos que facilitan la visualización.

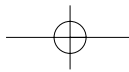
## CONCLUSIONES

El aprendizaje de la ultrasonografía requiere familiarizarse con la interpretación de las imágenes ecográficas y el desarrollo de nuevas habilidades manuales para conseguir la manipulación de una aguja y una sonda simultáneamente, lo cual requiere tiempo de estudio y de práctica. La realización de este tipo de técnicas en la población pediátrica ha de ser especialmente exigente y conforme se vaya adquiriendo experiencia se podrán realizar en pacientes más jóvenes.

La ultrasonografía constituye el futuro en la realización de técnicas regionales en anestesia pediátrica y nos permite realizar las mismas con mayor seguridad, mayor tasa de éxito y menos complicaciones. Consecuentemente el aumento de este tipo de técnicas favorecerá el desarrollo y el aumento de técnicas quirúrgicas que puedan realizarse de manera ambulatoria, por tanto la ecografía aplicada a la anestesia regional constituye un arma básica e imprescindible que contribuye a mejorar la calidad de los procedimientos anestésicos ofrecidos a los pacientes. Se ha de practicar la manipulación de una aguja y una sonda simultáneamente.







## AGRADECIMIENTOS

Las fotografías que ilustran este artículo fueron realizadas y cedidas por el Dr. Luc Tielens. Hospital UMC St. Radboud. Nijmegen, Holanda.

## BIBLIOGRAFÍA

- Rodgers A, Walker N, Schug S, McKee A, Kehlet H, van Zundert A, et al. Reduction of postoperative mortality and morbidity with epidural or spinal anesthesia: Results of overview of randomized trials. *Br Med J* 2000; 16; 321 (7275): 1493.
- Wu CL, Hurley RW, Anderson GF, Herbert R, Rowlingson AJ, Fleisher LA. Effect of postoperative epidural analgesia on morbidity and mortality following surgery in medicare patients. *Reg Anesth Pain Med* 2004; 29 (6): 525-33.
- Hadzic A, Arliss J, Kerimoglu B, Karaca PE, Yufa M, Claudio RE, et al. A comparison of infraclavicular nerve block versus general anesthesia for hand and wrist day-case surgeries. *Anesthesiology* 2004; 101 (1): 127-32.
- Auroy Y, Narchi P, Messiah A, Litt L, Rouvier B, Samii K. Serious complications related to regional anesthesia: Results of a prospective survey in France. *Anesthesiology* 1997; 87 (3): 479-86.
- Auroy Y, Benhamou D, Bagues L, Ecoffey C, Falissard B, Mercier FJ, et al. Major complications of regional anesthesia in France: The SOS regional Anesthesia Hotline Service. *Anesthesiology* 2002; 97 (5): 1274-80.
- Gray A. Ultrasound-guided regional anesthesia: Current state of the art. *Anesthesiology* 2006; 104 (2): 368-73.
- Marhofer P, Greher M, Kapral S. Ultrasound guidance in regional anaesthesia. *Br J Anaesth* 2005; 94 (1): 7-17.
- Sites B, Brull R. Ultrasound guidance in peripheral regional anesthesia: Philosophy, evidence-based medicine, and techniques. *Curr Opin Anaesthesiol* 2006; 19 (6): 630-9.
- Marhofer P, Frickey N. Ultrasonographic guidance in paediatric regional anesthesia. Part 1: Theoretical background. *Paediatric Anaesth* 2006; 16 (10): 1008-18.
- Roberts S. Ultrasonographic guidance in pediatric regional anesthesia. Part 2: Techniques. *Paediatric Anaesthesia* 2006; 16 (10): 1112-24.
- Marhofer P, Bosenberg A, Sitzwohl C, Kapral S. Pilot study of neuroaxial imaging by ultrasound in infants and children. *Paediatric Anaesth* 2005; 15 (8): 671-6.
- Sandhu NS, Capan LM. Ultrasound-guided infraclavicular brachial plexus block. *Br J Anaesth* 2002; 89 (2): 254-9.
- Marhofer P, Sitzwohl C, Greher M, Kapral S. Ultrasound guidance for infraclavicular brachial plexus anesthesia in children. *Anaesthesia* 2004; 59 (7): 642-6.
- Bigeleisen P, Wilson M. A comparison of two techniques for ultrasound guided infraclavicular block. *Br J Anaesth* 2006; 96 (3): 502-7.
- De Andrés J, Sala-Blanch X. Ultrasound in the practice of brachial plexus anesthesia. *Reg Anesth Pain Med* 2002; 27 (1): 77-89.
- Schafhalter-Zoppoth I, Gray AT. The musculocutaneous nerve: Ultrasound appearance for peripheral nerve block. *Reg Anesth Pain Med* 2005; 30 (3): 385-90.
- Retzl G, Kapral S, Greher H, Mauritz W. Ultrasonographic findings of the axillary part of the brachial plexus. *Anesth Analg* 2001; 92 (5): 1271-5.
- Jamadar DA, Jacobson JA, Hayes CW. Sonographic evaluation of the median nerve at the wrist. *J Ultrasound Med* 2001; 20 (9): 1011-4.
- Chan V, Nova H, Abbas S, McCartney CJ, Perlas A, Xu DQ. Ultrasound examination and localization of the sciatic nerve: A volunteer study. *Anesthesiology* 2006; 104 (2): 309-14.
- Peer S, Kovacs P, Harpf C, Bordner G. High-resolution sonography of lower extremity peripheral nerves anatomic correlation and spectrum of disease. *J Ultrasound Med* 2002; 21 (3): 315-22.
- Schwemmmer U, Markus CK, Greim CA. Sonographic imaging of the sciatic nerve and its division in the popliteal fossa in children. *Paediatr Anaesth* 2004; 14 (12): 1005-8.
- Schafhalter-Zoppoth I, Younger SJ, Collins AB, Gray AT. The "saw-saw" sign: Improved sonographic identification of the sciatic nerve. *Anesthesiology* 2004; 101 (3): 808-9.
- Kirchmair L, Enna B, Mitterschiffthaler G, Moriggl B, Greher M, Marhofer P, et al. Lumbar plexus in children. A sonographic study and its relevance to pediatric regional anesthesia. *Anesthesiology* 2004; 101 (2): 445-50.
- Gruber H, Peer S, Kovacs P, Marth R, Bodner G. The ultrasonographic appearance of the femoral nerve and cases of iatrogenic impairment. *J Ultrasound Med* 2003; 22 (2): 163-72.
- Gofeld M, Chistakis M. Sonographically guided ilioinguinal nerve block. *J Ultrasound Med* 2006; 25 (12): 1571-5.
- Willschke H, Marhofer P, Bösenberg A. Ultrasonography for ilioinguinal/iliohypogastric nerve blocks in children. *Br J Anaesth* 2005; 95 (2): 226-30.
- Jöhr M, Sossai R. Colonic puncture during ilioinguinal nerve block in a child. *Anesth Analg* 1999; 88 (5): 1051-2.
- Willschke H, Bosenberg A, Marhofer P, Johnston S, Kettner SC, Wanzel O, et al. Ultrasonographic guided rectus sheath block in paediatric anaesthesia – a new approach to an old technique. *Br J Anaesth* 2006; 97 (2): 244-9.
- Dick EA, Patel K, Owens CM. Spinal ultrasound in infants. *Br J Radiol* 2002; 75 (892): 384-92.
- Roberts SA, Guruswamy V, Gálvez I. Caudal infectate can be reliably imaged using portable ultrasound – a preliminary study. *Paediatric Anaesth* 2005; 15 (11): 948-52.
- Cork RC, Kyrk JJ, Vaughan RW. Ultrasonic localization of the lumbar epidural space. *Anesthesiology* 1980; 52 (6): 513-6.
- Rapp HJ, Folger A, Grau T. Ultrasound-guided epidural catheter insertion in children. *Anesth Analg* 2005; 101 (2): 333-9.
- Roberts SA, Gálvez I. Ultrasound assessment of caudal catheter position in infants. *Paediatric Anaesth* 2005; 15 (5): 429-32.

